JoCASS
Çukurova Anestezi ve Cerrahi Bilimler Dergisi
2018 Adana

# TROMBOZE HEMOROİDE SEKONDER GELİŞEN, İNTERSFİNKTERİK NEKROTİZAN FASİİT OLGU SUNUMU

## A CASE REPORT OF INTERSPHINCTERIC NECROTIZING FASCIITIS SECONDARY TO THROMBOSED HEMORRHOID

Ramazan Gündoğdu[1], Ufuk Uylas[2], Kazım Gemici[3]

*1 Başkent Üniversitesi Adana Dr.Turgut Noyan Eğitim Araştırma Hastanesi Genel Cerrahi Kliniği, Adana, Türkiye*
*2 İzmir Katip Çelebi Eğitim Araştırma Hastanesi Gastrocerrahi Kliniği, İzmir, Türkiye*
*3 Aksaray Üniversitesi Genel Cerrahi Kliniği, Aksaray, Türkiye*

*Sorumlu Yazar/Corresponding Author: Ranmazan Gündoğdu E-mail: drramazang@gmail.com*
*Geliş Tarihi/Received: 23.10.2020 Kabul Tarihi-Accepted: 13.11.2020 Available Online Date/Çevrimiçi Yayın Tarihi: 15.12.2020*
*Cite this article as:* Gündoğdu R, Uylas U, Gemici K. Tromboze Hemoroide Sekonder Gelişen İntersfinkterik Nekrotizan Fasiit Olgu Sunumu J Cukurova Anesth Surg. 2020;3(3):177-81. *Doi:* 10.36516/jocass.2021.54
*0000-0002-8799-3265, 0000-0003-4195-5498, 0000-0001-8815-0246*

Öz

Fournier gangreni (FG); anorektal aciller arasında nadir görülen ancak erken tanı konularak agresif tedavi uygulanmaz ise mortal seyredebilen bir hastalıktır. Etiyolojide dermatolojik, anorektal, ürolojik sebepler ile bu bölgeye uygulanan cerrahi müdahaleler ve travmalar suçlanmıştır. Literatürde hemoroide sekonder FG bildirilmiş olup intersfinkterik progresyon gösteren bir olguya rastlanmamıştır. Burada eksternal tromboze hemoroid zemininde gelişen ve intersfinkterik seyirli nektorizan fasiite yol açan; seri debridman, geniş spektrumlu antibiyotik ve kolostomi ile tedavi edilen 65 yaşındaki olgunun sunulması amaçlanmıştır.

Anahtar kelimeler: Fournier, hemoroid, nekroz, diabet.

Abstract

Fournier's gangrene (FG); It is a rare disease among anorectal emergencies but can be fatal if early diagnosis is not made and aggressive treatment is not applied. Dermatological, anorectal, urological reasons and surgical interventions and traumas applied to this area have been blamed in the etiology. FG secondary to hemorrhoids has been reported in the literature, and no case with intersphincteric progression has been encountered. Here, external thrombosed hemorrhoids, causing nectorizing fasciitis with intersphincteric course; We aimed to present a 65-year-old patient treated with serial debridement, broad-spectrum antibiotics and colostomy.
Keywords: Fournier, hemorrhoid, necrosis, diabetes.

©Copyright 2020 by Çukurova Anestezi ve Cerrahi Bilimler Dergisi - Available online at http://dergipark.gov.tr/jocass

## Giriş

Fournier gangreni (FG); dış genital organlarda ve perianal bölgede yer alan, besleyici arterlerin trombozunun eşlik ettiği, cilt ve cilt altı dokusu gangrenine yol açan, şiddetli intoksikasyon ve organ yetmezliği belirtileri ile seyredebilen spesifik bir nekrotizan fasiit (NF) şeklidir[1]. Etiyolojide dermatolojik, anorektal, ürolojik sebepler ile bu bölgeye uygulanan cerrahi müdahaleler ve travmalar suçlanmıştır[2]. Anal fissür için yapılan lateral internal sfinkterotomi sonrası ve hemoroid tedavileri sonrası (sklerozan madde enjeksiyonu, lastik bant ligasyonu, hemoroidektomi ve stapler hemoroidopeksi) FG olguları bildirilmiştir[3,4]. Yaygın tromboz içeren grade 4 hemoroide sekonder perianal FG olgusu[5] literatürde mevcut olup intersfinkterik ilerleyiş gösteren FG olgusuna rastlanmamıştır. Enfekte dokunun hızlı ve yeterli cerrahi debridmanı tedavinin temelini oluşturmakta olup intravenöz sıvı resüsitasyonu ve geniş spektrumlu intravenöz antibiyotik verilmelidir [6].

Burada tromboze eksternal hemoroid zemininde gelişen ve intersfinkterik seyirli NF'ye yol açan; seri debridman, geniş spektrumlu antibiyotik ve kolostomi ile tedavi edilen 65 yaşındaki olgunun sunulması amaçlanmıştır.

## *Olgu*

65 yaşında erkek hasta, makatta ağrı ve rahatsızlık yakınması ile hastanemiz genel cerrahi polikliniğine başvurdu. Özgeçmişinde yirmi yıl günde bir paket sigara kullanımı ve kontrolsüz tip 2 diabetes mellitus (DM) dışında özellik yoktu. İki gün önce dış merkezde muayene olduğu ve eksternal hemoroid saptanarak antihemoroidal tedavi verildiği, rahatlama olmaması üzerine kliniğimize başvurduğu öğrenildi. Muayenesinde prone pozisyonunda anodermde saatin 8-12 hizaları arasında nekroz içeren birkaç adet tromboze eksternal hemoroid pakesi saptandı ve pake altında krepitasyon palpe edildi. Dijital rektal muayenesinde ek bulgu yoktu ve perianal diğer alanlar doğaldı. Tetkiklerinde kan şekerinin 256 mg/dl, hbA1C'nin 14 %, lökositin 13.5 10^9/L, c reaktif proteinin 25 mg/L olduğu görüldü, diğer laboratuvar parametreleri doğaldı. Ek görüntüleme yöntemine ihtiyaç duyulmadı. FG ön tanısıyla hastaya acil operasyon planlanarak servise alındı. Spinal anestezi altında hasta prone pozisyonunda operasyona alındı. Anodermde saatin 8-12 hizaları arasında nekroz içeren birkaç adet tromboze eksternal hemoroid pakesi mevcuttu. Eksternal tromboze hemoroid pakeleri ve tüm nekrotik alanlar canlı dokular görülene dek debride edildi, doku kültürü için örnek alındı (Resim 1-2). Hastaya enfeksiyon hastalıklarının önerisiyle meropenem (3x1 gr, intravenöz) başlandı ve kan şekeri regülasyonu ile intravenöz hidrasyonu sağlandı. Postoperatif (PO) birinci gündeki kontrol muayenesinde yara yerinde yeni oluşan nekroze alanlar görülmesi üzerine yeniden debridmana alındı. Eksplorasyonda nekrozun anüsü yaklaşık 270 derece çevrelediği ve intersfinkterik planda ilerleyiş gösterdiği görülerek nekroz içermeyen canlı dokulara dek debridman yapıldı (Resim 3). Yara kontaminasyonun azaltılması amacıyla aynı seansta sol alt kadrana sigmoid loop kolostomi açıldı. Doku kültüründe üreme olmadı ve mevcut antibiyotik tedavisi 14 güne tamamlandı. Hiperbarik oksijen (HBO) planlandı ancak solunum foksiyon kapasitesinin yetersiz olması ve toraks bilgisayarlı tomografisinde (BT) akciğerde 45 mm hava kisti saptanması nedeniyle verilemedi. Günlük yatak başı pansuman yapıldı. 48 sonra anestezi altında muayene yapılarak kısmi nekroz içeren alanlara yüzeyel debridman uygulandı. Antibiyotik tedavisi, kan şekeri regülasyonu ve yatak başı günlük

©Copyright 2020 by Çukurova Anestezi ve Cerrahi Bilimler Dergisi - Available online at http://dergipark.gov.tr/jocass

pansuman ile takibi yapıldı. Patoloji sonucu ‘yüzeyde ülser ve süpüratif enfeksiyon içeren ektazik venler’ olarak raporlandı. Yatışının 16. gününde ek yakınması olmayan hasta poliklinik takibi önerilerek taburcu edildi (Resim 4). Perianal dokularda iyileşmenin tam olduğunun görülmesi, kolonoskopisinde lümen içi patoloji saptanmaması üzerine PO 120. günde kolostomi kapatıldı ve şifa ile taburcu edildi (Resim 5).

## Tartışma

FG, yılda 100.000 erkek başına 1,6 vakada meydana gelen ve cerrahi kliniklerine olan toplam başvuruların %0,02-0,09'u kadar nadir görülen bir hastalıktır[7]. En sık eşlik eden patolojinin DM; en sık nedenin perianal apse olduğu bildirmiştir[8]. 1726 hastayı kapsayan bir derlemede FG'nin yaşla birlikte artış gösterdiği, erkek kadın oranının yaklaşık 10-1 olduğu, düşük sosyo ekonomik düzey ve alkolizmle artış olduğu bildirilmiştir[2]. Hastamız 50 yaşında, sosyoekonomik düzeyi düşük, kontrolsüz tip 2 DM’si olan erkek hasta idi.

**Resim 1.** Eksternal tromboze ve nekroze hemoroid pakeleri.

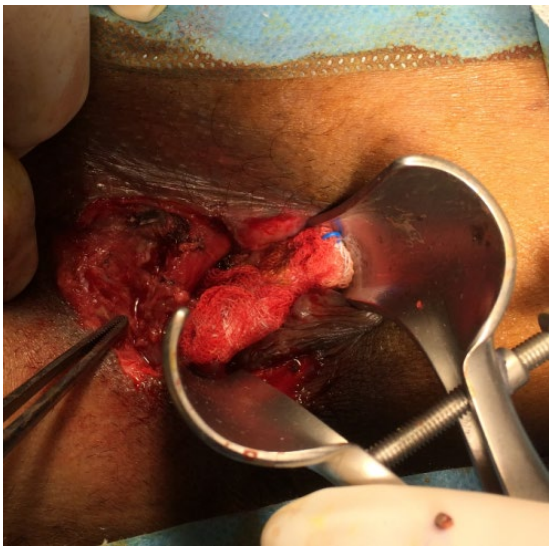

**Resim 2.** Birinci debridman sonrası, intersfinkterik alan.

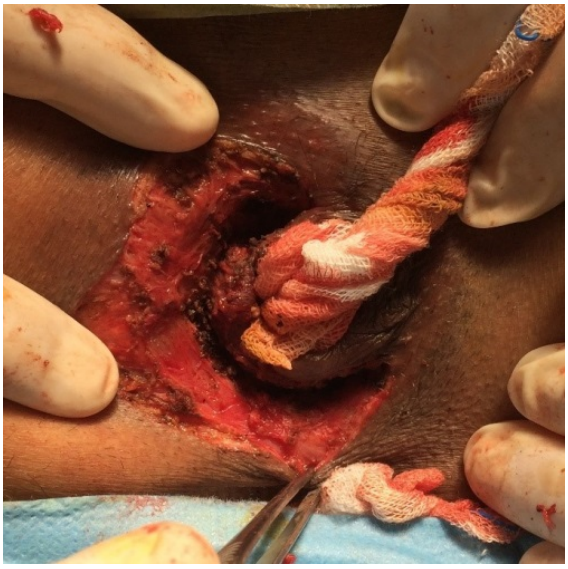

**Resim 3.** İntersfinkterik ilerleyiş, İkinci debridman.

Perineal NF’deki yumuşak doku enfeksiyonları polimikrobiyal (aerobik ve anaerobik) enfeksiyonlardır[9]. Bakterilerin sinerjistik etkileşimi sonucu ekzotoksin üretimi uyarılır ve doku nekrozunun aktivasyonu ile sonuçlanır. Gaz oluşumu, doku gerginliğinde azalma, krepitasyon, anaerobik enfeksiyon için patognomoniktir[2].

©Copyright 2020 by Çukurova Anestezi ve Cerrahi Bilimler Dergisi - Available online at http://dergipark.gov.tr/jocass

**Resim 4.** Postoperatif 20. Gün

**Resim 5.** Postoperatif 120. Gün

Alt batın BT, Ultrasonografi (US) ve Manyetik Rezonans Görüntüleme (MRI), FG'li olguların erken tanısında temel görüntüleme yöntemleri olup subkutan dokuda hava varlığı, skrotal deride belirgin kalınlaşma ve sıvı koleksiyonunu gösterme yeteneğine sahiptir[10,11]. Hastamızda tromboze hemoroid pakesi üzerindeki nekrotik dokular görülmesi ve krepitasyonların palpe edilmesi ile NF ön tanısı konulmuştur. Debridmanlar sonrasında canlı dokular net şekilde ortaya konulduğundan ve ilerleme kontrol altına alındığından ek görüntüleme yöntemine ihtiyaç duyulmamıştır.

Polimikrobiyal mikroflora göz önüne alındığında, FG'nin tedavisi için tercih edilen ilaçlar, II-III. kuşak sefalosporinler, nitroimidazol, florokinolonlar, aminoglikozitlerdir. Hastalığın ciddi formlarında karbapenem grubu antibiyotikler eklenebilir[8]. Hastamıza enfeksiyon hastalıkları önerisi ile meropenem 3x1 gr 14 gün süre ile verilmiştir. Her 24-48 saatte bir seri reeksplorasyon önerilmekte olup hasta başına ortalama 3,5 debridman gerektiği bildirilmiştir[12]. Hastamızın üç debridman ihtiyacı olmuştur.

HBO tedavisinin sistemik toksisiteyi azalttığı, nekrozu sınırlandırıp cerrahi ve antibiyoterapiyle birlikte mortaliteyi azalttığı belirtilmektedir[12]. Fekal kontaminasyonu azaltmak ve perineal yara iyileşmesini kolaylaştırmak için saptırıcı ostomi yapılabilmektedir. Vakum destekli kapatma, deri grefti ve miyokütan flep gibi çeşitli rekonstrüktif prosedürler doku defektlerini düzeltmek için kullanılabilir[6]. Hastamıza darlık yapabileceği düşünülerek vakum destekli kapatma ve akciğer problemleri olması nedeniyle HBO uygulanmamıştır. Sigmoid loop kolostomi yara iyileşmesini hızlandırma ve kontaminasyonu azaltma amacıyla açılmıştır.

## Sonuç

FG erken dönemde önemsenmeyen yakınmalardan, sistemik bulgusu olan sepsise kadar oldukça geniş spektrumda karşımıza çıkabilmektedir. Yandaş hastalıkları olan ileri yaştaki hastalarda

©Copyright 2020 by Çukurova Anestezi ve Cerrahi Bilimler Dergisi - Available online at http://dergipark.gov.tr/jocass

benign nedenli perianal bölgede yakınması olanlarda nadir ama ölümcül olabilecek FG gelişimi riski taşıyabileceğinden iyi sorgulanmalı ve yakın takip edilmelidir.

## Kısaltmalar

**FG:** Fournier gangreni

**NF:** Nekrotizan fasiit

**DM:** Diabetes mellitus

**PO:** Postoperatif

**BT:** Bilgisayarlı tomografi

**US:** Ultrasonografi

**MRI:** Manyetik rezonans görüntüleme


## Finansal Destek:

Bu makalede açıklanan çalışma için herhangi bir finansman alınmadı.


## Çıkar Çatışması:

Yazarlar arasında herhangi bir çıkar çatışması bulunmamaktadır.

## Etik Onam:

Hastadan aydınlatılmış onam formu alınmıştır.

## Kaynaklar


1. Aliev SA, Rafiev SF, Rafiev FS, Aliev ES. [Fournier disease in surgeon's practice]. Khirurgiia (Mosk). 2008;(11):58–63.
2. Eke N. Fournier's gangrene: a review of 1726 cases. Br J Surg. 2000 Jun;87(6):718–28.
3. Aldouri AQ, Alexander DJ. Presentation and management of perirectal sepsis. Ann R Coll Surg Engl. 2008 Jul;90(5):W4-7.
4. McCloud JM, Doucas H, Scott AD, Jameson JS. Delayed presentation of life-threatening perineal sepsis following stapled haemorrhoidectomy: a case report. Ann R Coll Surg Engl. 2007 Apr;89(3):301–2.
5. Becker de Moura H, Ribeiro-Silva A. Death resulting from fournier gangrene secondary to thrombosis of very large hemorrhoids: report of a case. Dis Colon Rectum. 2007 Oct;50(10):1715–8.
6. Lohsiriwat V. Anorectal emergencies. World J Gastroenterol. 2016 Jul;22(26):5867–78.
7. Prohorov AV. Furnier's gangrene. Kazan Med J. 2016;97(2):256–61.
8. Chernyadyev SA, Ufimtseva MA, Vishnevskaya IF, Bochkarev YM, Ushakov AA, Beresneva TA, et al. Fournier's gangrene: literature review and clinical cases. Urol Int. 2018;101(1):91–7.
9. Shyam DC, Rapsang AG. Fournier's gangrene. Surgeon. 2013 Aug;11(4):222–32.
10. Kickuth R, Adams S, Kirchner J, Pastor J, Simon S, Liermann D. Magnetic resonance imaging in the diagnosis of Fournier's gangrene. Eur Radiol. 2001;11(5):787–90.
11. Levenson RB, Singh AK, Novelline RA. Fournier gangrene: role of imaging. Radiographics. 2008 Mar-Apr;28(2):519–28.
12. Yılmazer T. Fournier Gangreni: Sinsi, Öldürücü, Ancak Tedavi Edilebilir Hastalık. Kolon Rektum Hast Derg. 2012;22:45–9.


©Copyright 2020 by Çukurova Anestezi ve Cerrahi Bilimler Dergisi - Available online at http://dergipark.gov.tr/jocass