JoCASS
Çukurova Anestezi ve Cerrahi Bilimler Dergisi
2018 Adana

SAFRA KESESİNDE İNSİDENTAL RENAL HÜCRELİ KARSİNOM METASTAZI: OLGU SUNUMU

INCIDENTAL RENAL CELL CARCINOMA METASTASIS IN THE GALLBLADDER: A CASE REPORT

Ramazan Gündoğdu[1], Hakan Yabanoğlu[1], Serkan Erkan[1], Murat Kuş[1], Bermal Hasbay[1]

1 Başkent Üniversitesi Dr. Turgut Noyan Uygulama ve Araştırma Merkezi, Genel Cerrahi Ana Bilim Dalı, Adana, Türkiye

Sorumlu Yazar/Corresponding Author: Hakan Yabanoğlu E-mail: drhyabanoglu@gmail.com

Geliş Tarihi/Received: 25.08.2020 Kabul Tarihi-Accepted: 09.09.2020 Available Online Date/Çevrimiçi Yayın Tarihi: 13.09.2020

Cite this article as: Gündoğdu R, Yabanoğlu H, Erkan S, Kuş M, Hasbay B. Safra Kesesinde İnsidental Renal Hücreli Karsinom Metastazı: Olgu Sunumu. J Cukurova Anesth Surg. 2020;3(3):123-7.

Doi: 10.36516/jocass.2021.47

0000-0001-6340-0608, 0000-0002-7984-1800 0000-0001-9183-9124, 0000-0002-8415-8571, 0000-0001-5930-3573

Öz

Renal hücreli karsinom (RCC) çeşitli anatomik bölgelere senkron veya metakron metastaz geliştirme eğilimindedir. Safra kesesi metastazı RCC'de nadir görülmekte olup %1'den az oranda bildirilmiştir. Burada koledokolithiazis ile başvuran, endoskopik retrograd kolanjio-pankreatografi (ERCP) sonrasında yapılan kolesistektomi patolojisi safra kesesine RCC metastazı olarak raporlanan kırk dört yaşında erkek hastayı sunmayı amaçladık. Operasyon planlanan hastalarda malignite özgeçmişi bulunması durumunda olası asemptomatik metastazların atlanmaması için intraoperatif eksplorasyon ve patolojik değerlendirmenin önem arz ettiğini düşünmekteyiz.

Anahtar kelimeler: Metastaz, renal hücreli karsinom, safra kesesi

Abstract

Renal cell carcinoma (RCC) tends to develop synchronous or metachronous metastases to various anatomical sites. Gallbladder metastasis with RCC is rare and has been reported in less than 1%. Here, we aimed to present a 44-year-old male patient who presented with choledocholithiasis and whose cholecystectomy pathology performed after endoscopic retrograde cholangiopancreatography (ERCP) was reported as RCC metastasis to the gallbladder. We think that intraoperative exploration and pathological evaluation are important in order not to miss possible asymptomatic metastases in patients who are to have a history of malignancy.

Keywords: Gallbladder, metastasis, renal cell carcinoma

©Copyright 2020 by Çukurova Anestezi ve Cerrahi Bilimler Dergisi - Available online at http://dergipark.gov.tr/jocass

Giriş

Renal hücreli karsinom (RCC) erişkinlerdeki tüm malignitelerin %3'ünü ve primer renal tümörlerin %85'ini oluşturur[1,2]. Yeni tanı konmuş RCC'li hastaların üçte birinde metastatik hastalık görülebilmektedir. Ayrıca, primer renal kitlenin cerrahi tedavisinden sonra yaklaşık %25-50 oranında metastatik hastalık gelişeceği bildirilmiştir[3]. En sık metastaz bölgeleri akciğer, kemik, karaciğer, adrenal ve beyin olmakla birlikte, bazı olağandışı metastaz bölgeleri bildirilmiştir[3]. Safra kesesine RCC metastazı otopsi serilerinde hastaların yaklaşık %0,6'sında saptanmıştır[4].

Burada koledokolithiazis ile başvuran, endoskopik retrograd kolanjio-pankreatografi (ERCP) sonrasında yapılan kolesistektomi patolojisi safra kesesine RCC metastazı olan olgumuzu sunmayı amaçladık.

Olgu

Yirmiyedi paket / yıl sigara içme öyküsü olan kırkdört yaşında erkek hastaya hastanemizde sol nonfonksiyone böbrek nedeniyle bir ay önce sol nefrektomi yapıldı ve patolojisi RCC, şeffaf hücreli tip, T3N0M0 olarak raporlandı. Onkoloji polikliniğinde takiplerinin başladığı sırada sağ üst kadran ağrısı ve gözlerde sararma yakınması olması nedeniyle hastanemiz acil servisine başvurdu. Batın muayenesinde sağ üst kadranda derin palpasyonda hassasiyet mevcuttu. Laboratuvar tetkiklerinde lökosit: 12,07 $x10^3$ /µL, hemoglobin: 11,7 gr/dL, trombosit: 140 $x10^3$ /µL, total / direkt bilürübin: 4,6 / 3,1 mg/dl, alanin aminotrasferaz (ALT) / aspartat aminotransferaz (AST): 153 / 160 U/L, alkalen fosfataz (ALP): 1377 U/L, gama glutamiltransferaz (GGT): 1300 U/L olarak saptandı. Karın ultrasonografisinde (USG) safra kesesi duvar kalınlığı normal, içerisinde milimetrik taşlar, intrahepatik safra yolları dilate ve koledok 12 mm olarak raporlanması üzerine gastroenteroloji kliniğince ERCP yapıldı (resim1). Koledok yaklaşık 10 mm ve içerisinde milimetrik multiple sarı renkli taşlar, intrahepatik safra yolları minimal dilate saptanarak; sfinkterotomi ve koledoktan taş ekstirpasyonu yapıldı. Birimimize konsülte edilen hastanın laboratuvar tetkiklerinde total / direkt bilürübin: 1,06 / 0,5 mg/dl, ALT / AST: 43 / 38 U / L, ALP / GGT: 50/96 U/L saptanması ve kontrol USG'de ek patoloji görülmemesi üzerine kolesistektomi planlanarak devralındı. Çekilen toraks ve abdominopelvik bilgisayarlı tomografide (BT) metastaz ile uyumlu görünüm bulunmamaktaydı. Preoperatif hazırlık sonrasında hasta genel anestezi altında operasyona alındı. Eksplorasyonda batın içi ek patoloji görülmemesi üzerine laparoskopik kolesistektomi yapıldı. Hastamız post operatif birinci gününde sorunsuz bir şekilde taburcu edildi. Patolojisi kese içerisinde milimetrik taşlar, iki alanda 0,1'er cm'lik, serozada sınırlı, nodüler görünümde, keratin RCC ile pozitif boyanan, karbonik anhidraz ile boyanmayan atipik hücreler izlendi ve RCC metastazı olarak raporlandı (resim 2,3). Hastanın takiplerine onkoloji kliniğinde devam edilmektedir.

Tartışma

Safra kesesine metastaz yapan tümörler genellikle malign melanom, mide, pankreas, yumurtalık, ince bağırsak, safra kanalı ve meme karsinomlarıdır[5]. Renal kanserler çeşitli anatomik bölgelere senkron veya metakron metastaz geliştirme eğilimindedir[1,2].

©Copyright 2020 by Çukurova Anestezi ve Cerrahi Bilimler Dergisi - Available online at http://dergipark.gov.tr/jocass

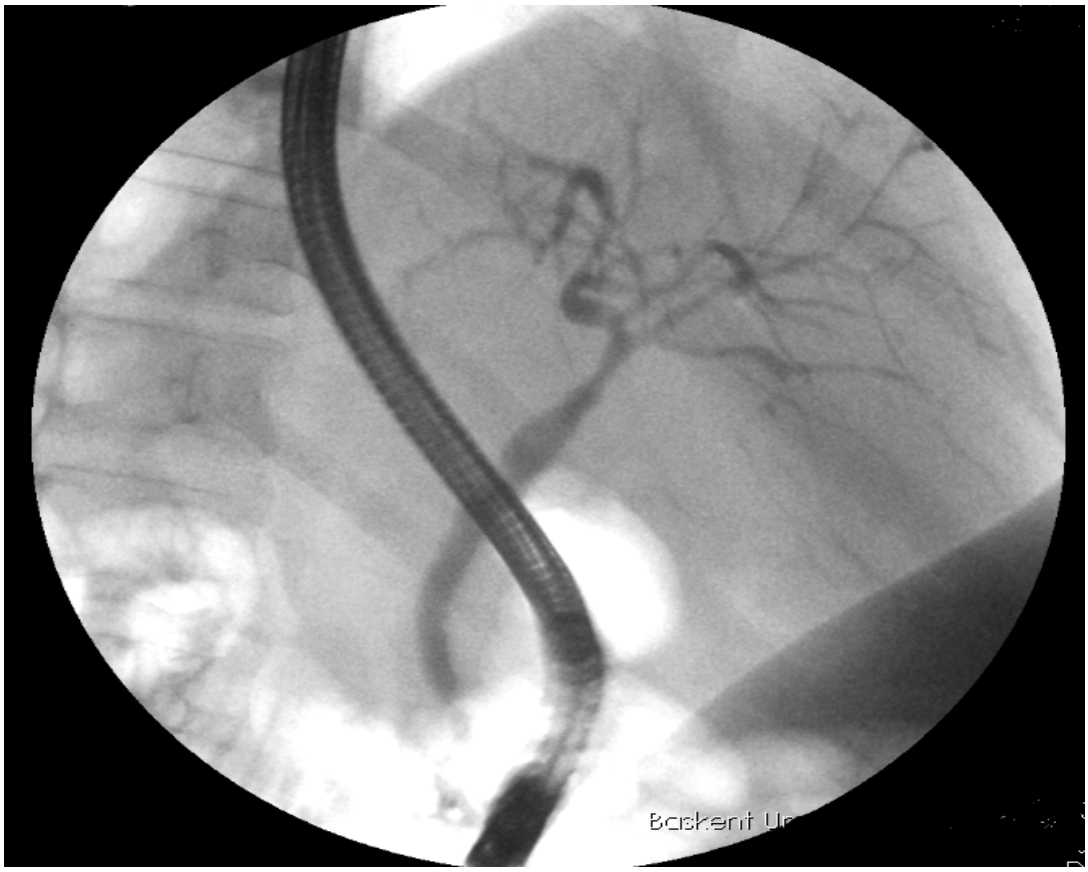

Resim 1: ERCP skopi görüntüsü

Nadir görülen metastaz bölgeleri arasında, RCC'nin safra kesesi tutulumu %1'den az oranda bildirilmiştir[3]. Nefrektomi sonrası on yıldan daha uzun sürede meydana gelen safra kesesi metastazı olguları bildirilmiştir[6,7].

Bizim olgumuzda safra kesesi metastazı nefrektomiden bir ay sonra insidental olarak kolesistektomi piyes patolojik değerlendirilmesi sırasında saptanmıştır. Safra kesesine RCC metastazlarının çoğunun (%70) asemptomatik olduğu bildirilmiştir[7]. Hastamızda kolanjit semptomları dışında metastaza bağlı klinik ve radyolojik herhangi bir bulgu vermemiştir. F-florodeoksiglukoz pozitron emisyon tomografisinin (PET) kullanılması, RCC saptamada düşük hassasiyet ve özgüllük nedeni ile primer tanısal görüntüleme yöntemi olarak önerilmemektedir[8]. Hastamıza bilgisayarlı tomografi dışında metastaz taraması için ek tetkik henüz yapılmamıştı.

Metastazı olan RCC' li 50 hastayı içeren bir meta-analizde, hastaların %72' sinde tanı anında başka metastaz olmadan soliter safra kesesi metastazı olduğu bildirilmiştir[7]. Hastamızda preoperatif tetkikleri ve intraoperatif bulgularında ek metastaz odağı görülmemiş olup soliter metastaz olarak değerlendirilmiştir.

RCC'den uzak metastazı olan hastalar genellikle kötü prognoz gösterirler ve 5 yıllık sağkalım oranı <%10' dur[9].

©Copyright 2020 by Çukurova Anestezi ve Cerrahi Bilimler Dergisi - Available online at http://dergipark.gov.tr/jocass

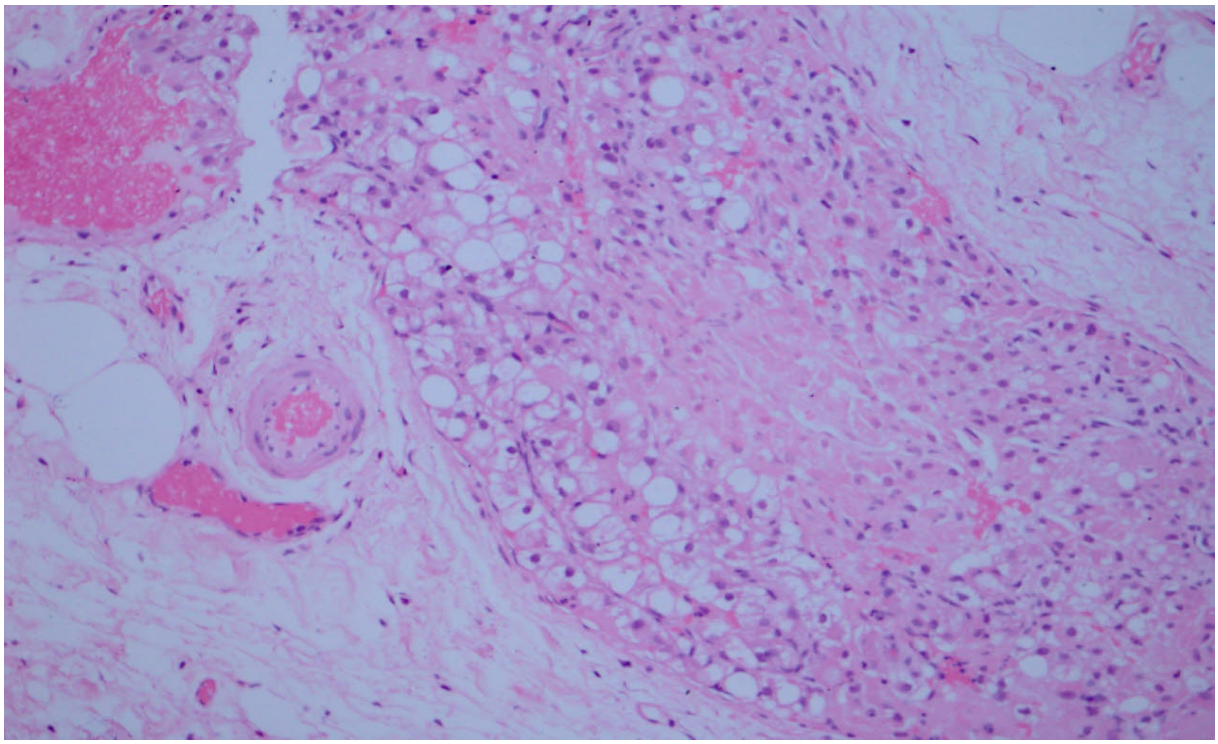

Resim 2: Serozada yuvarlak nükleuslu, şeffaf stoplazmalı atipik hücrelerden oluşan tümöral infiltrasyon alanı (HEx200).

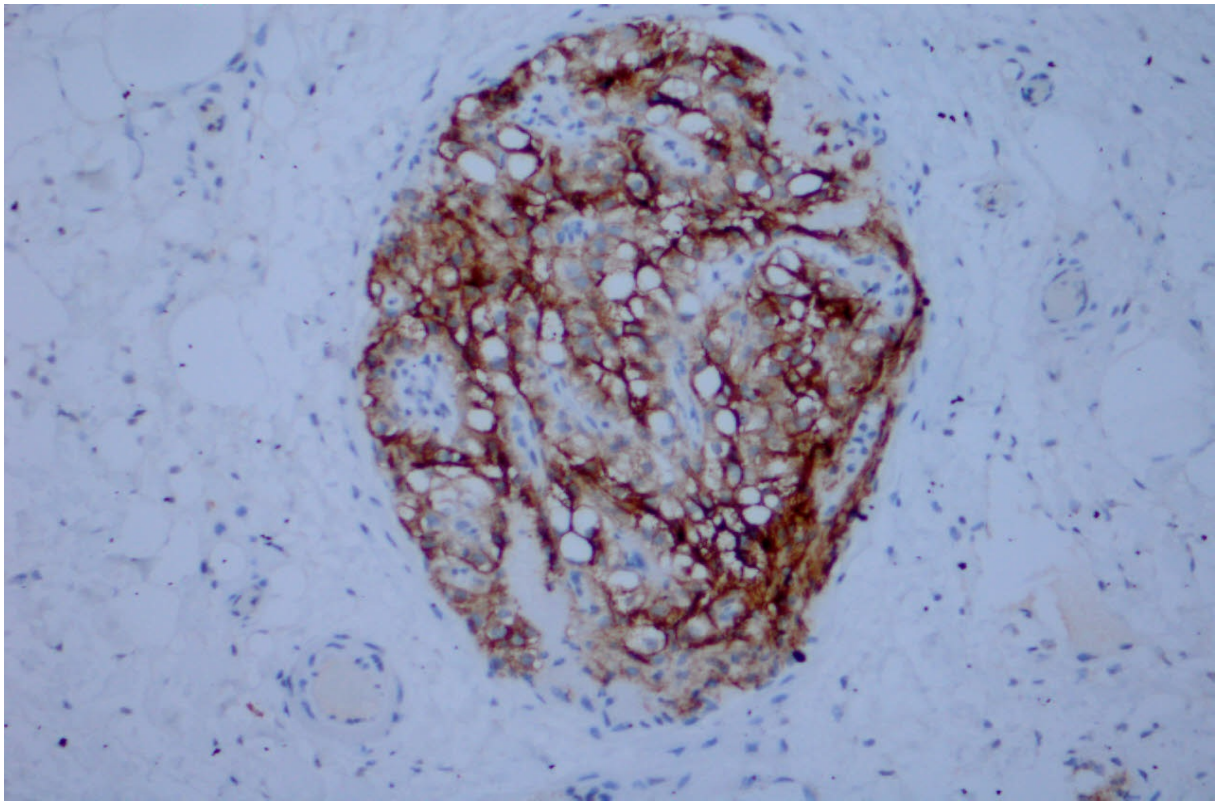

Resim 3: Tümörde RCC pozitifliği (İHKx 200)

©Copyright 2020 by Çukurova Anestezi ve Cerrahi Bilimler Dergisi - Available online at http://dergipark.gov.tr/jocass

Hastamızda kolelithiazis nedeniyle yapılan kolesistektomide temiz cerrahi sınır ile metastatik odakların tam eksize edildiği patoloji raporunda teyit edilmiş olup herhangi bir morbidite gözlenmemiştir.

Sonuç

Safra kesesi benign hastalıkları ve operasyonları genel cerrahi kliniğini sık meşgul etmektedir. Farklı organlardan safra kesesine tümör metastazları literatürde az da olsa bildirilmektedir. Operasyon planlanan hastalarda malignite özgeçmişi bulunması durumunda olası asemptomatik metastazların atlanmaması için intraoperatif eksplorasyon ve patolojik değerlendirmenin önem arz ettiğini düşünmekteyiz.

Finansal Destek:

Bu makalede açıklanan çalışma için herhangi bir finansman alınmadı.

Çıkar Çatışması:

Yazarlar arasında herhangi bir çıkar çatışması bulunmamaktadır.

Etik Onam:

Hastadan aydınlatılmış onam formu alınmıştır.

Kaynaklar

1. Ghaouti M, Znati K, Jahid A, Zouaidia F, Bernoussi Z, El Fakir Y, et al. A gallbladder tumor revealing metastatic clear cell renal carcinoma: report of case and review of literature. Diagn Pathol. 2013 Jan;8(1):4.
2. Choi JB, Yoon BI, Kim SJ, Cho HJ, Hong SH, Choi YJ, et al. Changes in clinicopathological characteristics of renal cell carcinoma in the past 25 years: a single-center experience. Korean J Urol. 2011 Feb;52(2):110–4.
3. Chung PH, Srinivasan R, Linehan WM, Pinto PA, Bratslavsky G. (2012, July). Renal cell carcinoma with metastases to the gallbladder: four cases from the National Cancer Institute (NCI) and review of the literature. In Urologic Oncology: Seminars and Original Investigations (Vol. 30, No. 4, pp. 476-481). Elsevier.
4. Weiss L, Harlos JP, Torhorst J, Gunthard B, Hartveit F, Svendsen E, et al. Metastatic patterns of renal carcinoma: an analysis of 687 necropsies. J Cancer Res Clin Oncol. 1988;114(6):605–12.
5. Takagi K, Kawase K, Minoshima K, Yamaha M, Maekawa Y, Yokoi S, et al. Gallbladder metastasis from renal cell carcinoma: A case report and literature review. Urol Case Rep. 2019 Jan;23:69–71.
6. McWhirter D, den Dulk M, Terlizzo M, Malik HZ, Fenwick SW, Poston GJ. Renal cell carcinoma metastases to gallbladder. Ann R Coll Surg Engl. 2013 Nov;95(8):e136–8.
7. Shyr BU, Chen SC, Shyr YM, Lee RC, Wang SE. Metastatic polyp of the gallbladder from renal cell carcinoma. BMC Cancer. 2017 Apr;17(1):244.
8. Ljungberg B, Bensalah K, Canfield S, Dabestani S, Hofmann F, Hora M, et al. EAU guidelines on renal cell carcinoma: 2014 update. Eur Urol. 2015 May;67(5):913–24.
9. Hung JH, Wang SE, Shyr YM, Su CH, Chen TH, Wu CW. Resection for secondary malignancy of the pancreas. Pancreas. 2012 Jan;41(1):121–9.

©Copyright 2020 by Çukurova Anestezi ve Cerrahi Bilimler Dergisi - Available online at http://dergipark.gov.tr/jocass