JoCASS
Çukurova Anestezi ve Cerrahi Bilimler Dergisi
2018 Adana

LENF NODU METASTAZINI TAKLİT EDEN SCHWANNOMA OLGUSU VE KLİNİK DENEYİMLERİMİZ

A CASE OF SCHWANNOMA MIMICKING LYMPH NODE METASTASIS AND OUR CLINICAL EXPERIENCE

Ferdane Melike Duran[1], Hıdır Esme[1], Meryem İlkay Eren KARANİS[2]

1 Konya Eğitim ve Araştırma Hastanesi Göğüs Cerrahisi Kliniği, Konya, Türkiye
2 Konya Eğitim ve Araştırma Hastanesi Patoloji Kliniği, Konya, Türkiye

Sorumlu Yazar/Corresponding Author: Ferdane Melike Duran E-mail: fmdgerceker@hotmail.com
Geliş Tarihi/Received: 04.07.2020 Kabul Tarihi-Accepted: 30.12.2020 Available Online Date/Çevrimiçi Yayın Tarihi: 31.12.2020
Cite this article as: Duran FM, Esme H, Karanis MİE. Lenf Nodu Metastazını Taklit Eden Schwannoma Olgusu ve Klinik Deneyimlerimiz. J Cukurova Anesth Surg. 2020;3(3):268-74. *Doi:* 10.36516/jocass.2021.64
0000-0002-2886-7285, 0000-0002-1097-4592, 0000-0001-9183-9124, 0000-0002-1097-4592

Öz

Schwannomalar ikinci en sık görülen benign periferik sinir kılıfı tümörüdür. Schwann hücrelerinden gelişmesi nedeniyle bu hücrelerin bulunduğu intrakranial, ekstrakranial ya da spinal sinir seyirleri boyunca tüm organ veya dokularda görülebilirler. Çoğunlukla baş boyun bölgesinde ve extremitelerde, her iki cinste eşit sıklıkta ve 30-60 yaşları arasında görülür. Bu makalede lenf nodu metaztazını taklit eden sol brakiyal pleksus kaynaklı schwannoma olgusu 2011-2020 yılları arasındaki klinik deneyimlerimiz ile birlikte değerlendirildi.

Anahtar Sözcükler: Brakiyal pleksus, Lenfadenopati. Schwannoma.

Abstract

Schwannomas are the most common benign peripheral nerve sheath tumor that are seen secondly. These cells can be seen in all organs or tissues during intracranial, extracranial, spinal nerve courses due to the development of Schwann cells. They are mostly seen in the head and neck region and extremities, equally dispersed at both gender and frequently seen between the ages 30s-60s. In this article schwannoma case stemming from left brachial plexus that imitates the lymph node metastasis was evaluated with our clinical experience between the years 2011-2020.

Keywords: Brachial Plexus, Lymphadenopathy, Schwannoma

©Copyright 2020 by Çukurova Anestezi ve Cerrahi Bilimler Dergisi - Available online at http://dergipark.gov.tr/jocass

Giriş

Schwannomalar çoğunlukla baş boyun bölgesinde ve extremitelerde görülür[1]. Toraksta özellikle posterior mediastende yaygınken, brakial pleksusdan kaynaklanmaları nadirdir[2]. Brakial pleksustan kaynaklananlar genellikle genişleyen kitle ya da radiküler ağrı bulguları verirler[3]. Cerrahın günlük pratiğinin dışındaki işlemler, brakial pleksusun karmaşık anatomik yapısının anlaşılmasındaki güçlük, nadir görülmesi, cerrahisinde nörolojik defisit oluşturma riskini arttırmaktadır[4]. 9 yıl boyunca kliniğimizde opere edilip schwannoma tanısı alan hastalarımızla birlikte lenf nodu metastazını taklit eden schwannoma olgusunu aktarmaya değer bulduk.

Olgu

78 yaşındaki erkek hasta sol infraklavikular, yaklaşık 2,5 cm'lik ağrısız kitle şikâyeti ile başvurdu. Hasta 2 sene önce nazofarinks kanseri nedeniyle operasyon geçirmiş ve radyoterapi almıştı.

Tablo 1. Cerrahi prosedürlerin yüzde dağılımı

Cerrahi Prosedür	Sayı	%
Torakotomi	6	54,5
VATS	3	27,2
Diğer(Eksizyonel biyopsi)	2	18,1

Takiplerinde alınan MR'ı sol infraklavikular bölgede subklavian arter posterior bitişiğinde yaklaşık 32x23 mm boyutlarında T1'de hipo, T2'de heterojen hiperintens yapıda kontrast sonrası belirgin kontrast tutulumu göstermeyen lezyon izlenmektedir (lenfadenopati?) şeklinde raporlanmıştı (Resim 1).

Onkoloji tarafından operasyon için kliniğimize yönlendirilen hastadan genel anestezi altında pektoral adale derinlerinde 3 cm büyüklüğündeki lezyon total olarak eksize edildi (Resim 2 ve 3). Postoperatif sol kolda güçsüzlük gelişti. Nöroloji konsültasyonu sonucu brachial pleksus posterior cord lezyonu düşünülen hastanın EMG'sinde brakiyal pleksusun üst ve orta trunkusunda motor, alt trunkusta duyu dalının belirgin etkilendiği aksonal dejenerasyon tespit edildi. Patoloji sonucu Ancient scwannoma geldi (Resim 4,5,6). Hastanın mevcut şikayetleri açısından nöroloji ve fizik tedavi takibi devam ediyor.

Resim 1. Hastaya ait MR görüntüsü

©Copyright 2020 by Çukurova Anestezi ve Cerrahi Bilimler Dergisi - Available online at http://dergipark.gov.tr/jocass

Resim 2. İntraoperatif görüntü

Tartışma

Kliniğimizde 2011-2020 yılları arasında 11 hastaya schwannoma teşhisi kondu ve cerrahi uygulandı. Serideki bir hasta nüks nedeniyle 2. kez opere edildi. Hastaların 5'i kadın, 6'sı erkekti. Ortalama yaş kadınlarda 40.2, erkeklerde 49.1 idi. Scwannomalar her iki cinsiyette eşit dağılım gösterirken 3. ve 6. dekat aralığında daha sıktır. Hastalardaki cinsiyet ve yaş dağılımı literatürle uyumluydu[5]. Hepsi benign karakterliydi. Apeks yerleşimli bir olguda nüks izlendi, 2. operasyonda rezidü doku kalması ve ilk operasyondan 1 yıl sonra tekrar etmiş olması nedeniyle radyoterapi verildi. Bu hastada dahil olmak üzere 5 yıllık takipte nüks izlenmedi. 11 cerrahi işlemin 6'sında torakotomi, 3'ünde VATS, 2'sinde de diğer yöntemlerle (eksizyonel biyopsi) rezeksiyon uygulandı. Cerrahi prosedürlerin yüzde dağılımı Tablo 1 de verilmektedir.

İlk olarak 1908 yılında Verocay tarafından tanımlanan Schwannomalar[6], 2. en sık görülen periferik sinir tümörleridir[4]. Schwann hücrelerinin bulunduğu intrakranial, ekstrakranial ya da spinal sinir seyirleri boyunca tüm organ veya dokularda görülürken %30-40'ı baş boyun bölgesinde rastlanır. Özellikle son dört kafa çiftinden daha nadir olarak da otonom sinirlerden köken alabilirler[7]. İntrakranial olarak daha çok sekizinci kranial sinirin vestibuler bölümünden köken aldıklarından, işitme güçlüğü, çınlama, denge bozukluğu gibi bulgular verirler[4]. Spinal bölgede, herhangi bir seviyedeki posterior sinir köklerinden de gelişebilir[8]. Bu bölgedeki tümörler tamamen spinal kanal içinde kalabildikleri gibi intervertebral foromenden dışarı çıkarak kum saati görüntüsü de verebilirler[4].

Resim 3. Postoperatif görüntü

©Copyright 2020 by Çukurova Anestezi ve Cerrahi Bilimler Dergisi - Available online at http://dergipark.gov.tr/jocass

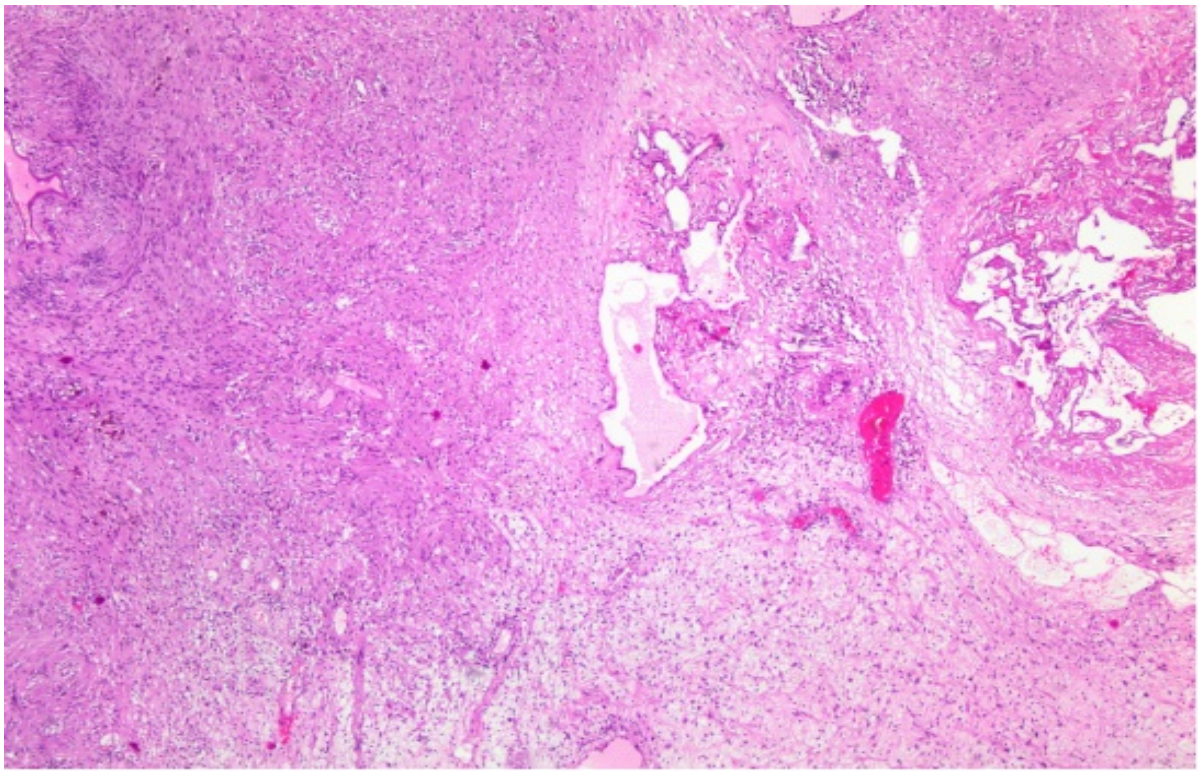

Resim 4. Hiperselüler alanlar, hiposelüler alanlar ve kistik boşlukları içeren tümoral lezyon. HEX20

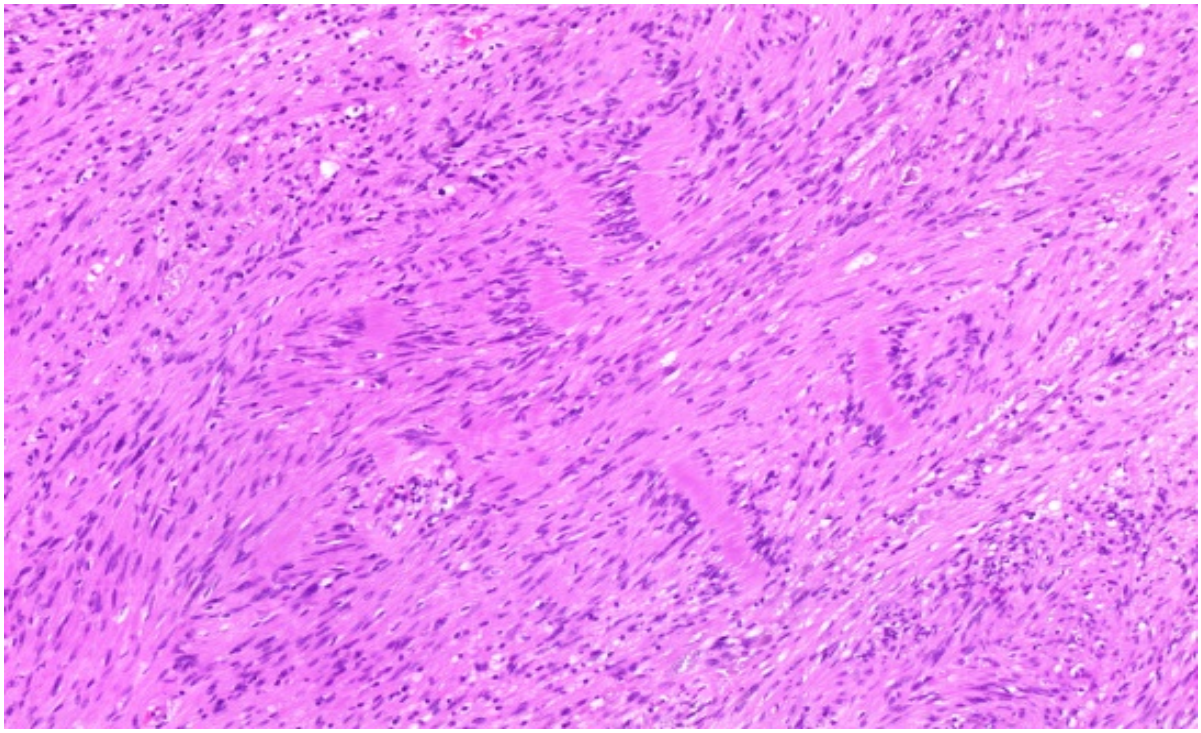

Resim 5. Hiperselüler alanlarda tümör hücrelerinin palizatlanmasıyla karakterize ''Verokay cisimleri''HEX100

©Copyright 2020 by Çukurova Anestezi ve Cerrahi Bilimler Dergisi - Available online at http://dergipark.gov.tr/jocass

Kliniğimizde opere edilen hastalarda intratorasik yerleşim ağırlıktaydı. Yerleşim bölgesine göre ayırıcı tanıda abse formasyonu oluşturan enfeksiyöz hastalıklar, tükrük bezi adenomları, lenfadenopatiler, karotis arter lezyonları, paragangliomalar, nörojenik tümörler, kraniyal sinir kökenli tümörler ve metastatik kitleler düşünülmelidir[9,10].

Extratorasik infraklavikular bölge yerleşimli olgumuzda postoperatif sol üst extremite güçsüzlüğü gelişti. Operasyonda sinir kesisi olmamasına rağmen dokuların retrakte edilmesi, hassas sinirlerin etrafında koter kullanımı sonrası termal hasara bağlı olarak gelişmiş olabileceğini düşünmekteyiz.

Yavaş büyüyen, soliter, sert, iyi sınırlı, kapsüllü, yuvarlak veya oval olabilen[11], schwannomaların semptomatik olmaları uzun zaman alır. Nadirende olsa malign dönüşüm gösterebileceklerinden yakından izlenmeleri önem taşır[12,13]. Eksizyon materyalinin makroskopik incelemesinde 3,5x3,5x2,5 cm boyutlarında, gri-mor renkte nodüler lezyon izlendi. Kesit yapılarak incelendiğinde kesit yüzü bazı alanlarda pembe-beyaz renkte solid görünümde idi, yer yer içinde kanamalı materyal bulunan kistik alanlar izlendi. Mikroskopik incelemede; düzgün sınırlı, hiperselüler ve hiposelüler alanlar, arada kistik boşluklar içeren tümöral lezyon görüldü. Hiperselüler alanlarda tümör hücrelerinin palizatlanarak Verocay cisimleri oluşturduğu dikkati çekti. Tümör, iğsi nükleuslu, çoğu alanda uniform hücrelerden oluşmakta olup arada pleomorfik hücreler ve dev hücreler de içermekte idi. Mitoz ve nekroz saptanmadı. Tümör hücreleri immünhistokimyasal S-100 pozitif olarak saptanırken ayırıcı tanı amaçlı uygulanan Pan-CK, SMA, Desmin, CD34, NF, GFAP negatif bulundu. Olgu ‘‘Schwannom’’ olarak raporlandı. Mikroskobik olarak Schwannomalarda yoğun selüler alanlar (Antony A) ve daha hiposelüler alanlar (Antony B) değişen oranlarda görülür. Ayrıca Antony A alanları içinde iğsi schwann hücrelerinin yan yana dizilimiyle oluşturduğu yapı (Verocay cismi) karakteristiktir[8,14,15,16].
İmmünohistokimyasal olarak difüz ve kuvvetli S-100 boyanırlar. 11 histopatolojik değerlendirmenin 3’ünde Ancient schwannoma tespit edildi. Ancient schwannoma’da damar duvarı hiyalinizasyonu, kalsiyum birikimi, kanama, dejeneratif nükleer atipi izlenir, lokal rekürrens %18 ‘dir[17].

Çoğu schwannoma olgusu asemptomatiktir tesadüfen rutin görüntüleme yöntemleri ile tespit edilirler. Görüntüleme yöntemlerinden BT ve MR’ın tümör ve çevresel yapıların lokalizasyon ve ilişkilerinin ortaya konması ve preoperatif sinir orijini varlığının tespit edilmesi açısından önemi vardır[18] ve en duyarlı tetkik MR görüntülemedir[3].

Tedavide altın standart tümörün köken aldığı sinirsel yapının olabildiğince korunarak bütünüyle eksize edilmesidir[19], gelişebilecek motor, duyusal geçici ya da kalıcı kayıplar hakkında hasta bilgilendirilmelidir[20]. Serimizde apeks yerleşimli bir vakada nüks görüldü. 2. Rezeksiyon sonrası rezidü doku kalması nedeniyle postoperatif radyoterapi uygulandı. Schwannomalar radyoterapiye cevap vermeseler de 5 yıllık takibi süresince bu vakamızda rekürrens tespit etmedik.

©Copyright 2020 by Çukurova Anestezi ve Cerrahi Bilimler Dergisi - Available online at http://dergipark.gov.tr/jocass

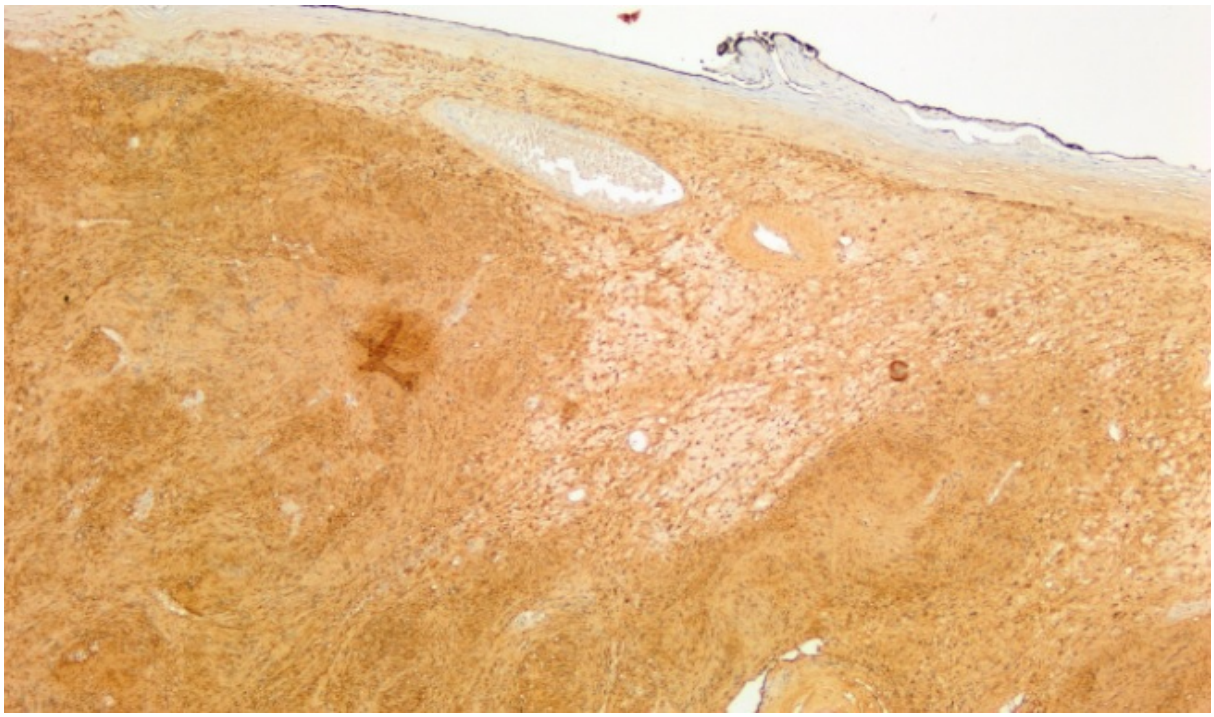

Resim 6. Tümör hücreleri immünohistokimyasal S-100 pozitifliği. S100X20

Sonuç

Merkezimizde son 9 yıl içerisinde sadece 11 vaka tespit etmiş olduğumuz schwannomalar yaygın olmayan asemptomatik tümörlerdir. Brakiyal pleksus bölgesinde görülmeleri ise çok nadir bir antitedir ve olgularımızdan birinde olduğu gibi bu tür vakalarda klinik ve radyolojik olarak yanlış preoperatif teşhis ve iatrojenik sinir hasarına yol açılabilir. Cerrahın günlük pratiğinin dışında bir bölgede yapılan ameliyatlar iatrojenik periferik sinir hasarı oluşma riskini artırmaktadır. Ayrıca küçük insizyonlarla yapılan lenf nodu biyopsisi gibi işlemlerde lezyonun arkası ve çevresi tam olarak diseke edilmeli anatomik varyasyonlar olabileceği akılda tutulmalıdır. Ameliyat edilecek özellikle cilt altındaki lezyonların preoperatif dönemde tanısının konması tüm cerrahlar için önemlidir ve gelişebilecek komplikasyonları engelleyecektir.

Finansal Destek:

Bu makalede açıklanan çalışma için herhangi bir finansman alınmadı.

Çıkar Çatışması:

Yazarlar arasında herhangi bir çıkar çatışması bulunmamaktadır.

Etik Onam:

Hastadan aydınlatılmış onam formu alınmıştır.

©Copyright 2020 by Çukurova Anestezi ve Cerrahi Bilimler Dergisi - Available online at http://dergipark.gov.tr/jocass

Kaynaklar

1. Yıldırım M, Yorgancılar E, Bulut F, et al. [Nazal tip Schwannomu: Vaka sunumu ve literatürlerin kısaca gözden geçirilmesi] Turk Arch Otolaryngol 2009;doi:10.2399/tao.08.031.
2. Keleş E, Eroğlu O,Özercan İH, et al.[Schwannoma in the Supraclavicular Region: Case Report] Turk Arch Otorhinolaryngol 2018;56:54-7.
3. Yıldız M,E, Dinçer A.[Radiological Evaluation of Schwannomas] Türk Nöroşir Derg 2016;26(Ek Sayı 1):8-20.
4. Işık S, Okutan Ö, Saygılı B, et al. [Peripheral nerve sheath tumors]. Turkiye Klinikleri J Neurosurg Special Topics 2010;3(2):53-8.
5. Ramdaas AA, Yao M,Natarajan S, et al. [A Rare Case of Vagus Nerve Schwannoma Presenting as a Neck Mass] Am J Case Rep 2017;18:908-11.
6. Verokay J. [Multiple geschwulste als systemerkrank un gam nervosen]. In: Festchrift F. Chiari. Wien and Leipzig: W. Braunmiller, 1908.p:378-415.
7. Moukarbel RV, Sabri AN.[Current management of head and neck scwannomas]. Curr Opin Otolaryngol Head Neck Surg 2005;(13):117-122.
8. Topsakal C. [Peripheral nerve sheath tumors]. Aksoy K, editör. Temel Nöroşirürji.1. Baskı. Ankara: Türk Nöroşirürji Derneği;2005.p:1272-83.
9. Chang KC, Leu YS.[Hypoglossal Schwannoma in the submandibular space] J Laryngol Otol 2002;116:63-4
10. Biswas D, Marnane CN, Mal R, et al. [Extracranial head and neck schwannomas-a 10- year rewiew] Auris Nasus Larynx 2007;34:353-9.
11. Ackerman LV, Taylor FH .[Neuogenous tumors within the thorax. A clinicopathological evaluation of fortyeight cases] Cancer 1951;4:669-91.
12. Otieschan AA, Saleem M, Manohar MB.[Malignant Schwannoma of the parapharyngeal space]. J laryngol Otol 1998;(112):883-87.
13. Son El, Kim SP.[Vestibular Schwannoma with malignant transformation. A case report]. J Korean Med Sci 2001;(16):817-21.
14. Düz B.[Peripheral nerve sheath tumors]. Demircan N, Zileli M, editör. Periferik sinir cerrahisi. 1. Baskı. Ankara: Türk Nöroşirürji Derneği;2008. p:385-410.
15. Skovronsky DM, Oberholtzer JC.[Pathologic classification of peripheral nerve tumors]. Neurosurg Clin N Am 2004;(5):157-66.
16. Baloğlu H.[Pathology of peripheral nerve sheath tumors]. Demircan N, Zileli M, editör. Periferik sinir cerrahisi. 1. Baskı. Ankara: Türk Nöroşirürji Derneği;2008. p:355-62.
17. Mc Keever PE, Blavias M.[The Brain, Spinal Cord and Meninges]. In: Sternberg SS. Diagnostic Surgical Pathology. Volume 1. Second ed. Newyork: Raven Press.;1994.p:460-92.
18. Furukawa M, Furukawa MK, Katoh K.[Differantation between schwannoma of the vagus nerve and schwannoma of the cervical sympathetic chain by imaging diagnosis]. Laryngoscope 1996;(112):883-7.
19. Batsakis JG, Sneige N.[Parapharyngeal and retropharyngeal space diseases]. Ann Otol Rhinol Laryngol 1989;(98):320-1.
20. Angelini A, Bevoni R, Biz C, et al[Schwannoma of the foot: report of four cases and literature review] Acta Biomed 2019;(90);214-20.

©Copyright 2020 by Çukurova Anestezi ve Cerrahi Bilimler Dergisi - Available online at http://dergipark.gov.tr/jocass