JoCASS
Çukurova Anestezi ve Cerrahi Bilimler Dergisi
2018 Adana

PLEVRAL AMPİYEMİN EŞLİK ETTİĞİ COVID-19 OLGUSUNDA AKCİĞERİN HİSTOPATOLOJİK BULGULARI

HISTOPATHOLOGICAL FINDINGS OF THE LUNG IN COVID-19 CASE WITH PLEURAL EMPYEMA

Hıdır Esme[1], İlknur Küçükosmanoğlu[1]

1 Sağlık Bilimleri Üniversitesi Konya Eğitim ve Araştırma Hastanesi Göğüs Cerrahi Kliniği ve Tıbbi Patoloji Kliniği, Konya, Türkiye

Sorumlu Yazar/Corresponding Author: Hıdır Esme E-mail: drhesme@hotmail.com

Geliş Tarihi/Received: 17.09.2020 Kabul Tarihi-Accepted: 21.10.2020 Available Online Date/Çevrimiçi Yayın Tarihi: 15.12.2020

Cite this article as: Esme H, Küçükosmanoğlu İ. Plevral Ampiyemin Eşlik Ettiği Covıd-19 Olgusunda Akciğerin Histopatolojik Bulguları J Cukurova Anesth Surg 2020;3(3):170-6. *Doi:* 10.36516/jocass.2021.53

0000-0002-0184-5377, 0000-0002-5181-6152

Öz

COVID-19 enfeksiyonu nedeniyle ortaya çıkan pulmoner histopatolojik bulgular genellikle hayatını kaybetmiş insanların biyopsi örneklerinden bildirilmiştir. Literatürde plevral ampiyem nedeniyle opere edilen COVID-19 hastasında akciğerin histopatolojik bulgularını sunan makaleye rastlamadık. Burada ampiyemin eşlik ettiği Real-Time Plymerase Chain Reaction (RT-PCR) pozitif COVID-19 hastası ile RT-PCR negatif ancak radyolojik incelemede viral pnömoniyi düşündüren bulguları olan diğer bir ampiyem hastasının ameliyat materyallerindeki histopatolojik bulguları sunmayı amaçladık.

Anahtar kelimeler: COVID-19, akciğer, histopatolojik bulgular

Abstract

Pulmonary histopathological findings due to COVID-19 infection have generally been reported from biopsy specimens of deceased people. In the literature, we did not find any article presenting the histopathological findings of the lung in a COVID-19 patient who was operated for empyema. Here, we aimed to present the histopathological findings in the surgical materials of a Real-Time Plymerase Chain Reaction (RT-PCR) positive COVID-19 patient accompanied by empyema and another empyema patient with RT-PCR negative findings suggestive of viral pneumonia on radiological examination.

Key words: COVID-19, lung, histopathological findings

©Copyright 2020 by Çukurova Anestezi ve Cerrahi Bilimler Dergisi - Available online at http://dergipark.gov.tr/jocass

Giriş

COVID-19, birden fazla organ sistemini tutan ve genellikle akut solunum yolu hastalığı olarak ortaya çıkan viral bir hastalıktır.[1-3] Daha ciddi ve potansiyel olarak ölümcül bir seyrin prognostik göstergeleri, ileri yaş, lenfopeni, yüksek d-dimer seviyesi, yüksek troponin seviyeleri ve önceden var olan kardiyovasküler hastalık, hipertansiyon ve diabetes mellitustur. Hastalık genellikle pulmoner ve kardiyovasküler sistemleri etkiler.[4-6]

COVID-19 enfeksiyonunda akciğerde meydana gelen histopatolojik değişiklere dair elimizde henüz çok bilgi bulunmamaktadır. Hastalığın erken dönemde yaptığı histopatolojik değişiklikler, akciğer tümörü nedeni ile opere edilen ve cerrahi sonrası tanı alan hastaların akciğer parankimindeki incelemelerle saptanmıştır. Geç dönem izlenen histopatolojik değişiklikler ise otopsi verilerine dayanmaktadır. Biz bu makalede ampiyem nedeniyle opere ettiğimiz Real-Time PCR (RT-PCR) pozitif bir olgumuz ile RT-PCR negatif ama radyolojik olarak COVİD-19 şüpheli diğer bir olgumuzun histopatolojik özelliklerini karşılaştırarak sunmayı amaçladık.

Olgu 1

51 yaşında erkek hasta ateş, titreme, öksürük, yorgunluk ve nefes darlığı semptomları ile enfeksiyon kliniğine başvurdu. Hasta beş gün öncesinde hafif ateş, titreme ve kuru öksürük gibi semptomlarının olduğunu, ancak herhangi bir sağlık kuruluşuna başvurmadığını ve işinde çalışmaya devam ettiğini bildirdi. Hastanın Tip 2 Diyabet hikayesi vardı, sigara kullanım öyküsü yoktu. Akciğer grafisinde bilateral yamalı infiltrasyonları olan olgunun RT-PCR testi pozitif olarak saptandı.

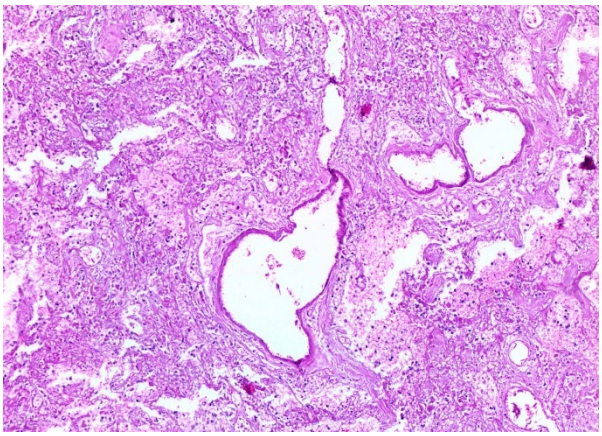

Resim 1. Alveol içerisinde proteinöz eksuda, epitelde nekroz ve denudasyon. Damar duvarında fibrinoid nekroz x 200 HE.

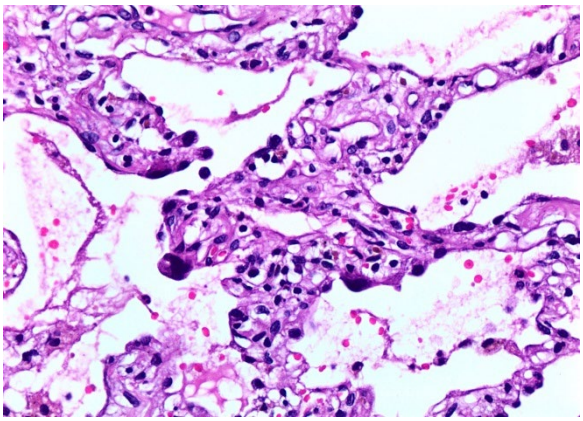

Resim 2. Alveol epitelinde multinükleer sinsityal hücreler x 400 HE.

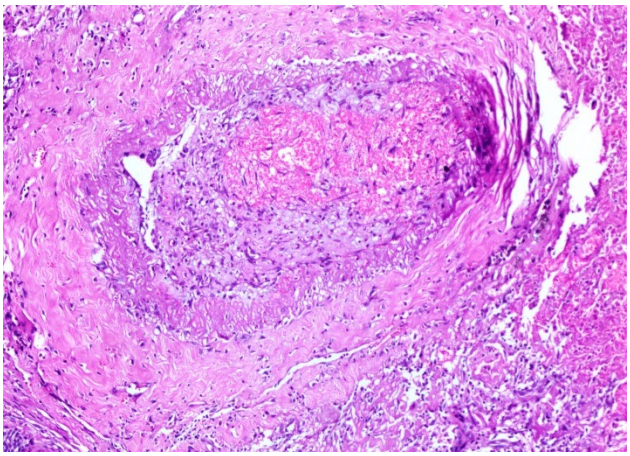

Resim 3. Damar içerisinde trombüs oluşumu x 400 HE.

©Copyright 2020 by Çukurova Anestezi ve Cerrahi Bilimler Dergisi - Available online at http://dergipark.gov.tr/jocass

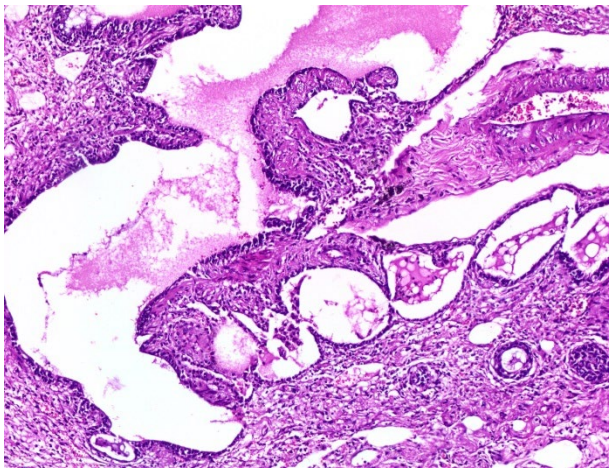

Resim 4. Balpeteği akciğer benzeri görünüm x 400 HE

Toraks bilgisayarlı tomografide (BT) bilateral periferal ve özellikle alt lob yerleşimli multifokal buzlu cam alanları mevcuttu. Olguya antiviral tedavi başlandı. Tedavinin 5. gününde solunum sıkıntısı artan hasta entübe edilerek mekanik ventilasyon desteği başlandı. 20 günlük mekanik ventilasyon desteği sonrası hasta ekstübe edildi. İki defa bakılan RT-PCR testi negatif olarak bildirildi. Plevral efüzyonu gelişen hastanın plevral mai biyokimyası ampiyem ile uyumlu idi. Hastaya tüp torakostomi uygulandı, ancak plevral poşun devam etmesi ve akciğerin ekspanse olmaması üzerine cerrahi uygulandı. Visseral plevraya dekortikasyon, kalınlaşmış paryetal plevraya plevrektomi ve alt lobta nekroze dokuya wedge rezeksiyon uygulandı. Postoperatif 7. gün hasta öneriler ile taburcu edildi. Akciğer dokusunun histopatolojik incelemesinde en çarpıcı bulgu diffüz alveoler hasar idi. Alveol boşlukları içerisinde yer yer mikst tipte inflamatuar hücreler arasında proteinöz globüller, yer yer proteinöz eksuda ile epitelde nekroz ve denudasyon görüldü. Sağlam kalan alanlarda alveoler epitelde multinükleer sinsityal hücreler dikkati çekti. Bazı alanlarda damarlar içerisinde trombüsler izlendi. İyileşen alanlarda intersitisyumda yoğun fibrozis ve alveoler kayıp nedeniyle bal peteği akciğer benzeri görünüm mevcuttu. Plevraya ait örneklerde akut fibrinöz plevrit ile uyumlu histopatolojik görünüm mevcuttu (Resim 1-4).

Olgu 2

15 gündür öksürük ve hafif ateş şikâyeti olan 47 yaşında erkek hasta, acil servise solunum sıkıntısı nedeniyle müracat etti. Toraks BT'de sol hemitoraks bazalinden sol akciğer üst lob seviyesine kadar uzanan, ağırlıklı olarak posterior yerleşimli, yer yer hafif kalın duvar yapısına sahip, en geniş yerinde bazalde 12,5x13 cm ebatlarında ölçülen, üst lob düzeyinde superiordaki komponenti 10x9 cm ebadında olan, birbiri ile ilişkili loküle formda geniş boyutlu kistik alanlar kaydedildi. Bazaldeki kistik alan anteriorunda hava-sıvı seviyelenmesi izlenmekteydi. Sağ akciğer alt lobta COVID-19 viral pnömonisiyle uyumlu olabilecek radyolojik bulguları vardı (Resim 5). Hasta yoğun bakım ünitesine yatırıldı. Hastanın genel durumu orta idi, yoğun bakım ünitesinde fiO_2: %75 ve 25 L/dk dan high flow oksijen terapisi başlandı. Tansiyon arteriyel:118/75 mmgh, nabız: 90/dak, ateş: 36.7 ^{0}C, Spo2: 97 idi. RT-PCR testi negatif olarak saptandı. Enfeksiyon hastalıkları ile konsülte edilen hastaya meropenem, siprofloksasin, famipravir ve plaquenil tedavisi düzenlendi. Torasentez maisi ampiyem ile uyumlu idi. Hastaya sol tüp torakostomi uygulandı. Betadinli serum fizyolojik ile intraplevral lavajlar yapıldı. 17 gün meropenem ve siprofloksasin, 5 gün famipravir ve plaquenil tedavisi aldı. Akciğerlerde ekspansiyon kusurunun devam etmesi üzerine cerrahi kararı alındı. Kontrol RT-PCR testi negatif olan hastada visseral plevraya dekortikasyon, paryetal plevraya plevrektomi ve alt lobta parankim kaçağına neden olabilecek destrükte alana wedge rezeksiyon uygulandı. Postoperatif 9. gün hasta öneriler ile taburcu edildi. Akciğer

©Copyright 2020 by Çukurova Anestezi ve Cerrahi Bilimler Dergisi - Available online at http://dergipark.gov.tr/jocass

dokusunun histopatolojik incelemesinde, diğer olguya göre daha fazla kronikleşme bulgusu görüldü. Alveoller içerisinde proteinöz eksuda vardı. Aleoler kollaps alanları ve organize pnömoni alanları görüldü. Bu alanlarda alveol duvarlarında kalınlaşma, tip II pnömosit hiperplazisi ve fibroblastik pluglar görüldü. Plevraya komşu alanlarda lenfoid follikül oluşumları izlendi. Plevraya ait örneklerde akut fibrinöz plevrit ile uyumlu histopatolojik görünüm mevcuttu (Resim 6-9).

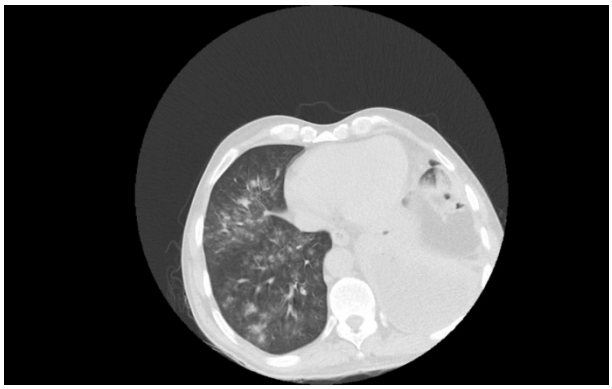

Resim 5. RT-PCR negatif hastanın toraks BT'de Sağ akciğer alt lobta COVID-19 viral pnömonisiyle uyumlu olabilecek radyolojik bulgular.

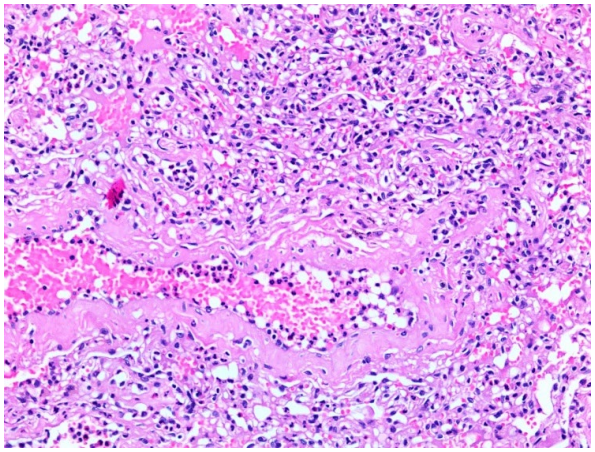

Resim 6. Alveoler kollaps x 400 HE.

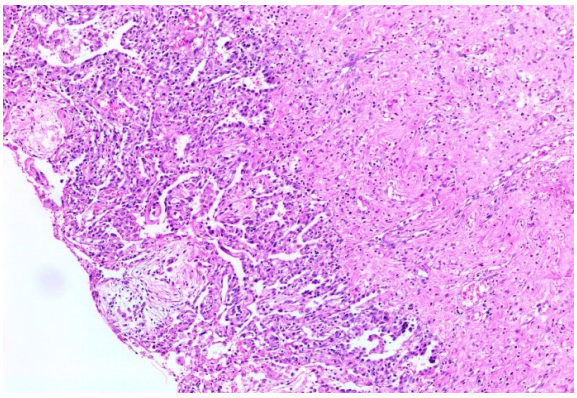

Resim 7. Organize pnömoni alanları, fibroblast topları x 200 HE

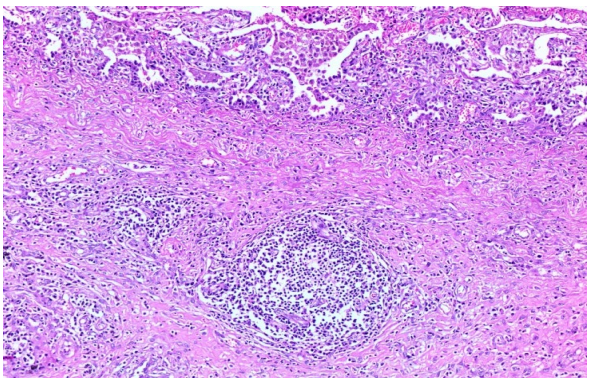

Resim 8. Lenfoid follikül oluşumu x 200 HE.

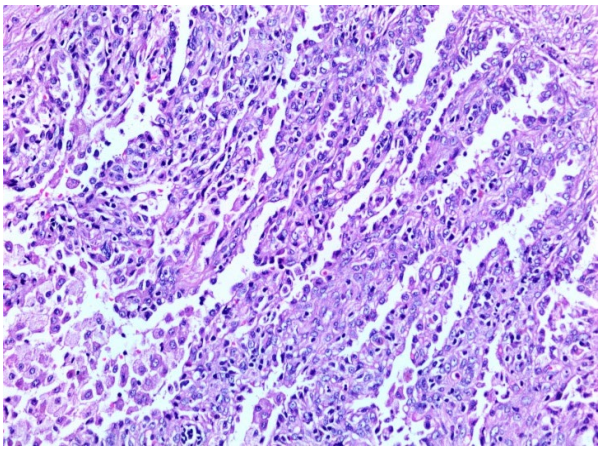

Resim 9. Alveol duvarlarında kalınlaşma tip 2 pnömosit hiperplazisi x 200 HE.

©Copyright 2020 by Çukurova Anestezi ve Cerrahi Bilimler Dergisi - Available online at http://dergipark.gov.tr/jocass

Tartışma

İlk olarak 31 Aralık 2019'da Çin'in Wuhan kentinde nedeni bilinmeyen bir pnömoni tespit edildi. 30 Ocak 2020'de bunun bir salgın olduğu ve Uluslararası Önem Arz Eden Halk Sağlığı Acil Durumu olarak tanımlandı ve 11 Mart 2020'de pandemi ilan edildi.[1] 11 Şubat 2020'de, Dünya Sağlık Örgütü yeni koronavirüs hastalığının adını koronavirüs hastalığı 2019 (COVID-19) olarak bildirdi. Sebep olan virüs SARS-CoV-2 olarak adlandırıldı.[2,3] Çin'den gelen klinik raporlar, COVID-19'un birden çok organı içeren sistemik bir hastalık olduğu ve genellikle ateşli akut solunum yolu hastalığı olarak belirti verdiği bildirildi. Genel olarak, COVID-19 akut rezorbe olan bir hastalıktır ancak %2 oranıyla ölümcül de olabilir. Şiddetli hastalık, yaygın alveolar hasar ve ilerleyici solunum yetmezliği nedeniyle ölümle sonuçlanabilir.[6,7] Hastalığın akciğer üzerindeki etkisini gösteren histopatolojik incelemeler genelde otopsi ile elde edilen patoloji spesmenleri ile ortaya konmuştur. Bu makalemizde ampiyem sonrası dekortikasyon ve akciğerin nekroze olduğu kısma wedge rezeksiyon uygulanan 2 hastanın doku spesmeninin histopatolojik özelliklerini sunmak istedik.

COVID-19'un en önemli tutulum yeri akciğerdir.[2] Bu nedenle radyolojik olarak akciğer tutulumunun gösterilmesi çok önemlidir. Hastalığın tanısında altın standart RT-PCR testi olmakla birlikte testin bazı yerlerde yapılmasındaki yetersizlik ve erken dönemde yalancı negatiflik gösterebilmesi nedeniyle radyolojik görüntüleme çok yoğun olarak kullanılmaya başlanmıştır.

Görüntülemede akciğer grafisi ve toraks BT bu amaçla kullanılmaktadır. Yapılan bir çalışmada RT-PCR testinin hastalığın erken dönemde duyarlılığı %71, toraks BT'nin ise %98 olarak bulunmuştur.[8,9] Bununla beraber toraks BT'nin hastalığın erken döneminde normal olabileceği de göz önünde tutulmalıdır. Toraks BT'nin, semptomatik ve akciğer grafisi kuşkulu olan olgularda ve komplikasyon geliştiği düşünülen olgularda öncelikle kullanılması önerilmektedir. COVID-19 pnömonisinin tipik BT bulguları periferal ve posterior dağılımlı, alt lob ağırlıklı ve çoğunlukla bilateral yerleşim gösteren, multifokal, buzlu cam alanları ve buna eşlik edebilecek fokal konsolidasyonlardır.[10] RT-PCR pozitif olan hastamızda bilateral periferal ve özellikle alt lob yerleşimli multifokal buzlu cam alanları mevcuttu. RT-PCR negatif hastamızda ise tek taraflı sağ akciğer alt lobtata COVID-19 viral pnömonisiyle uyumlu olabilecek radyolojik bulguları vardı.

COVID-19 akciğer hastalığının patogenezi, SARS-CoV-2 virüsünün pnömosit ve endotel hücrelerindeki ACE-2 reseptörlerine bağlanması sonucu diffüz alveolar hasar olarak ortaya çıkan akut akciğer hasarıdır.[2,3] Otopsi incelemelerinde uzun süreli hastanede kalış ve ventilatör tedavisi ile komplike olmayan akut COVID-19 pnömonisinde histopatolojik bulgular; endotelyal ve epitel hasarlı difüz alveolar hasarın erken eksüdatif fazı, hiyalin membranları, viral sitopatik etkiye sahip reaktif pnömositler ve hafif kombine lenfositik ve histiyositik intraalveolar inflamasyon ile karakterize viral interstisyel bir pnömonidir.[4] İntraalveoler fibrin, hyalin menbranlar veya alveolar septal duvarlarda gevşek bir şekilde organize olan bağ dokusu varlığı ile karakterize difüz alveolar hasar, hastaların %86'sında görülmektedir.[11] RT-PCR pozitif hastamızda histopatolojik incelemesinde en çarpıcı bulgu diffüz alveoler hasar idi. Alveol boşlukları içerisinde yer yer mikst tipte inflamatur hücreler arasında proteinöz globüller, yer yer proteinöz eksuda ile epitelde nekroz ve denudasyon görüldü. RT-PCR negatif hastamızda alveoller içerisinde proteinöz

©Copyright 2020 by Çukurova Anestezi ve Cerrahi Bilimler Dergisi - Available online at http://dergipark.gov.tr/jocass

eksuda var olmakla birlikte belirgin alveolar hasar saptanmadı. Ayrıca, COVID-19 akciğer hastalığında akciğer periferinde hemorjiyle birlikte olan pulmoner trombotik mikroanjiyopatinin rolü olduğuna dair kanıtlar vardır.[12] RT-PCR pozitif hastamızda damar içi trombüsler saptanırken diğer hastamızda saptanmadı.

Sonuç olarak COVID-19'un neden olduğu interstisyel pnömoninin diğer nedenlerden ayırımı histopatolojik doku örnekleriyle ortaya konabilir. Klinik ve radyolojik olarak COVID-19 akciğer hastalığını düşündüren ancak RT-PCR negatif hastalarda periferik lezyonlardan yapılacak perkutan transtorasik biyopsi gerçek tanıyı ortaya koyabilir ve hedefe yönelik tedaviyi uygulamaya yardımcı olabilir.

Finansal Destek:

Bu makalede açıklanan çalışma için herhangi bir finansman alınmadı.

Çıkar Çatışması:

Yazarlar arasında herhangi bir çıkar çatışması bulunmamaktadır.

Etik Onam:

Hastalardan aydınlatılmış onam formu alınmıştır.

Kaynaklar

1. World Health Organization. Pneumonia of unknown cause–China. 2020. Available at: who. int/csr/don/05-january-2020-pneumonia-of-unkown-cause-china/en/. Accessed. 2020;(April):15.
2. Zhu N, Zhang D, Wang W, Li X, Yang B, Song J, et al.; China Novel Coronavirus Investigating and Research Team. A novel coronavirus from patients with pneumonia in China, 2019. N Engl J Med. 2020 Feb;382(8):727–33.
3. Chen N, Zhou M, Dong X, Qu J, Gong F, Han Y, et al. Epidemiological and clinical characteristics of 99 cases of 2019 novel coronavirus pneumonia in Wuhan, China: a descriptive study. Lancet. 2020 Feb;395(10223):507–13.
4. Geng YJ, Wei ZY, Qian HY, Huang J, Lodato R, Castriotta RJ. Pathophysiological characteristics and therapeutic approaches for pulmonary injury and cardiovascular complications of coronavirus disease 2019. Cardiovasc Pathol. 2020 Jul - Aug;47:107228.
5. Madjid M, Safavi-Naeini P, Solomon SD, Vardeny O. Potential Effects of Coronaviruses on the Cardiovascular System: A Review. JAMA Cardiol. 2020 Jul;5(7):831–40.; Epub ahead of print.
6. Huang C, Wang Y, Li X, Ren L, Zhao J, Hu Y, et al. Clinical features of patients infected with 2019 novel coronavirus in Wuhan, China. Lancet. 2020 Feb;395(10223):497–506.
7. Chan JF, Yuan S, Kok KH, To KK, Chu H, Yang J, et al. A familial cluster of pneumonia associated with the 2019 novel coronavirus indicating person-to-person transmission: a study of a family cluster. Lancet. 2020 Feb;395(10223):514–23.
8. Huang P, Liu T, Huang L, Liu H, Lei M, Xu W, et al. Use of chest CT in combination with negative RT-PCR assay for the 2019 novel coronavirus but high clinical suspicion. Radiology. 2020 Apr;295(1):22–3.
9. Xie X, Zhong Z, Zhao W, Zheng C, Wang F, Liu J. Chest CT for typical 2019-nCoV pneumonia: relationship to negative RT-PCR testing. Radiology. 2020;200343

©Copyright 2020 by Çukurova Anestezi ve Cerrahi Bilimler Dergisi - Available online at http://dergipark.gov.tr/jocass

10. Ceylan N, Savaş R. COVID-19'un Radyolojik Bulguları. Eurasian Journal of Pulmonology. 2020;3:34–5.
11. Bradley BT, Maioli H, Johnston R, Chaudhry I, Fink SL, Xu H, et al. Histopathology and ultrastructural findings of fatal COVID-19 infections in Washington State: a case series. Lancet. 2020 Aug;396(10247):320–32.
12. Fox SE, Akmatbekov A, Harbert JL, Li G, Quincy Brown J, Vander Heide RS. Pulmonary and cardiac pathology in African American patients with COVID-19: an autopsy series from New Orleans. Lancet Respir Med. 2020 Jul;8(7):681–6.

©Copyright 2020 by Çukurova Anestezi ve Cerrahi Bilimler Dergisi - Available online at http://dergipark.gov.tr/jocass